

Su di un caso di ernia lombare di Petit



Ann. Ital. Chir., LXXV, 4, 2004

G. De Marco, A. Pirozzi, N. Armiento,
A. Cimmino, F. Perrotta, G. Mazzei*

Regione Campania ASL CE/2
P.O. "S.G. Moscati" di Aversa (CE)
U.O.C. di Chirurgia Generale
*U.O.C. di Radiologia

Introduzione

Per "ernia lombare" si definisce quella formazione che si fa strada attraverso la parete postero-laterale dell'addome in due punti elettivi:

- 1) lo spazio costo-lombo-addominale di Grynfelt, ernia costo-lombare o superiore
- 2) Il triangolo di Petit, ernia lombare inferiore.

Dal reciproco sovrapporsi dei muscoli e delle aponeurosi delle regioni postero-laterali dell'addome, che presentano disposizione incrociata, si originano dei punti nei quali la costituzione della parete muscolare è meno consistente.

Il triangolo di Petit è caudale rispetto a quello di Grynfelt ed ad esso opposto per il vertice. Il triangolo di Petit, secondo Lesshaft, esiste nei 3/4 dei casi; secondo Van Baracz, invece soltanto nei 2/3.

La sua base in basso è formata dalla cresta iliaca ed in media misura dai 2 ai 3 cm.

Il suo apice solitamente si trova a mezza distanza tra la cresta iliaca e l'ultima costa; medialmente è limitato dal muscolo grande dorsale, lateralmente dal m. obliquo esterno.

Il triangolo è uno dei punti deboli della parete addominale; infatti in sua corrispondenza la parete risulta costituita solo dai m. obliquo esterno e trasverso dell'addome.

In linea di massima, si ammette che le ernie lombari si

Abstract

PETIT'S LUMBAR HERNIA: ABOUT A CASE

The authors are surgeons of Moscati Hospital in Aversa (CE) – Italy, and one of them is a Radiologist in the same hospital; they describe a rare case of lumbar hernia, the Petit's hernia and describe the anatomical aspects of parietals hernias. Subsequently they describe the diagnostics aspects and then the surgicals treatments.

In this case-report the authors describe the surgical operation to use one prolene-net to close the parietal breach.

The most important aspect, that the authors emphasize, is the absolute importance of careful clinic examination to diagnose it.

This work is completed with some pictures that show it; some pictures are made in operatory-room during the surgical treatment and some of them are TC images.

Key words: Petit's lumbar hernia.

producono in tale zona; Van Baracz, che ha esaminato circa 76 regioni lombari, ha notato che la resistenza in corrispondenza di detto triangolo è generalmente buona e che le ernie lombari piuttosto si produrrebbero dallo spazio di Grynfelt.

Lo spazio di Grynfelt, di forma triangolare o quadrangolare, è delimitato in alto dall'ultima costa, medialmente dai mm. spino-dorsali o dal quadrato dei lombi e lateralmente dal margine del muscolo obliquo esterno. Questo spazio è coperto da:

a) muscolo grande dorsale e dai diversi piani che si stendono dietro a questo muscolo.

b) uno strato di connettivo lasso (talora abbastanza resistente da meritare il termine di lamina fibrosa) risultante dalla fusione, in corrispondenza dello spazio, della fascia che avvolge il m. dentato posterior-inferiore con le fasce dei mm. obliqui.

Questo spazio è uno dei punti deboli della parete addominale, trovandosi qui quest'ultima sprovvista dei fasci dei due mm. obliqui. Se si aggiunge anche il fatto che in sua corrispondenza l'aponeurosi occludente lo spazio è attraversata dai rami lombari dei vasi ilio-lombari e che per gli orifici vascolari il tessuto cellulare lasso retrope-

ritoneale è in diretta comunicazione col cellulare che circonda i muscoli, si comprende come le ernie lombari si facciano strada forzando gli orifici vascolari nel quadrilatero di Grynfelt.

Le ernie lombari possono essere distinte in:

a) congenite

b) acquisite

Le forme congenite si possono manifestare già in epoca neonatale o nella prima infanzia e sono ascrivibili ad un grossolano difetto di formazione della parete addominale.

Le forme acquisite possono dividersi in primitive e secondarie; le primitive rappresentano la manifestazione tardiva di una predisposizione parietale all'ernia, resa manifesta da cause accessorie, quali sforzi violenti, colpi di tosse, ecc.

Quelle secondarie sono l'espressione di un indebolimento della parete per cause varie: traumatiche, chirurgiche, infettive.

Per la sede posteriore della porta erniaria il contenuto delle ernie lombari, oltre che dall'omento e dalle anse intestinali, può essere costituito dal colon o dal rene. Inoltre le ernie lombari, a seconda del contenuto, vengono suddivise da Thorek in:

a) extra-peritoneali, non contenenti peritoneo

b) Para-peritoneali o da scivolamento che trazionano il peritoneo

c) Peritoneali con un sacco peritoneale vero e proprio.

Esse sono quasi sempre asintomatiche ed eccezionalmente vanno incontro a complicanze.

Caso clinico

Il paziente C. A., muratore di 48 anni, giunge alla nostra osservazione con una diagnosi di lipoma regione lombare sinistra.

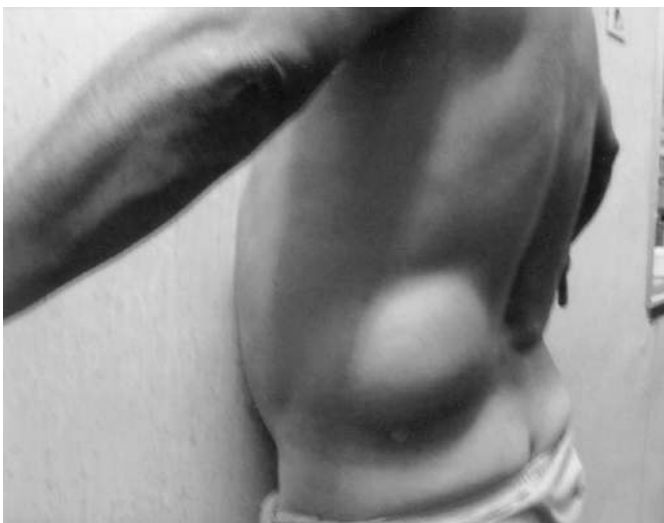

Fig. 1.

L'anamnesi patologica remota evidenzia un pregresso infarto del miocardio nel 1993; un incidente stradale con rottura di milza e frattura di femore sn con accorciamento dell'arto di 5 cm ne 1994 ed un intervento di laparocèle mediana nel 1998.

L'anamnesi patologica prossima rivela la comparsa, da circa un anno, di una piccola tumefazione in regione lombare sinistra della grandezza di una noce avellana che progressivamente era aumentata di volume, sino a raggiungere allo stato attuale le dimensioni di una testa di feto (vedi Fig. 1).

All'esame obiettivo tale tumefazione appare ricoperta da cute normale e che si estende dalla spina iliaca anterior superiore sin sotto le coste, di consistenza molle elastica, che aumentava di volume alla manovra di Valsalva e, che cosa interessante, alla compressione si riduceva in cavità con caratteristici rumori di gorgoglio.

Tali requisiti ci hanno indotto a sospettare una ernia lombare.

L'indagine TAC successiva (ref. 221350 del 21/05/2002) ha confermato la nostra diagnosi: "In corrispondenza della regione lombare sinistra, a livello del triangolo di Petit o lombare inferiore si rileva erniazione di una porzione del colon discendente e di una ansa digiunale con il suo meso, incarcerata tra i ventri muscolari dell'obliquo esterno lateralmente e del latissimo del dorso postero-medialmente" (vedi Figg. 2 e 3).

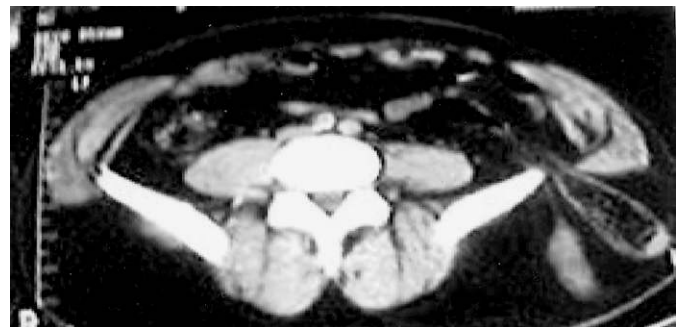

Fig. 2.

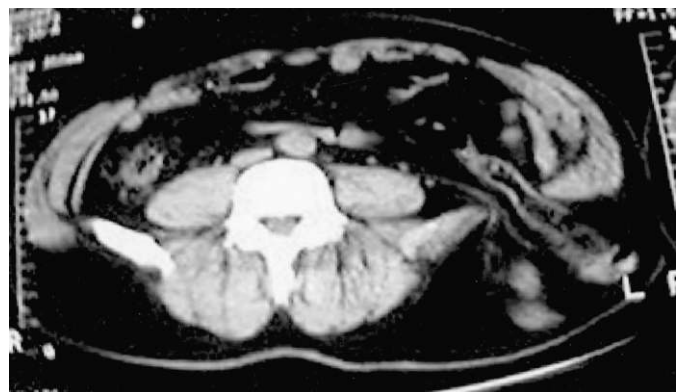


Fig. 3.

Tecnica chirurgica

Dopo l'opportuna preparazione, il 24/05/02 il paziente è stato sottoposto ad intervento chirurgico:
Decubito ventro-laterale destro ed incisione ad S italice dal margine della XII costa alla cresta iliaca (vedi Fig. 4). Isolamento del grosso sacco, contenente colon discendente ed anse ileali, sino al colletto e sua riduzione. Preparazione del triangolo di Petit (vedi Figg. 5, 6, 7).

Plastica dello strato muscolare profondo della porta erniaria con punti staccati in Vicryl, comprendente nel punto più basso della sutura oltre ai bordi muscolari anche il periostio della cresta iliaca (vedi Fig. 8). Apposizione di protesi di prolene in sede sottoaponeurotica ed accostamento del grande dorsale e dell'obliquo esterno. Drenaggio aspirativo per contrappertura. Cute in seta (vedi Figg. 9, 10, 11).

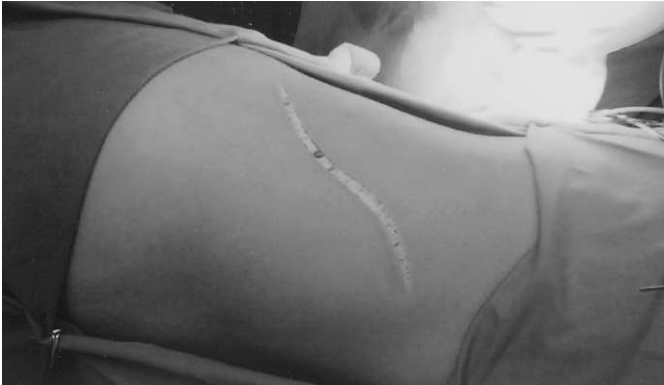

Fig. 4.

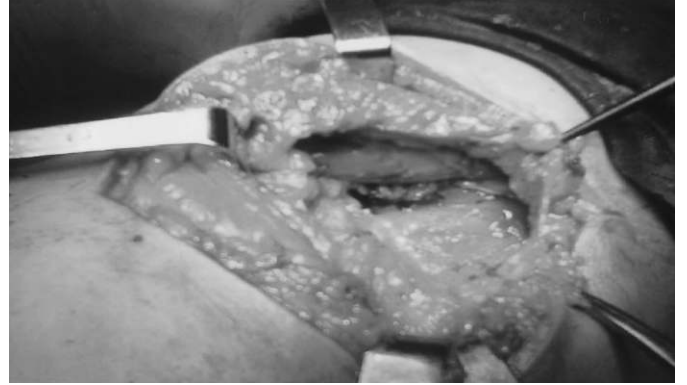


Fig. 7.

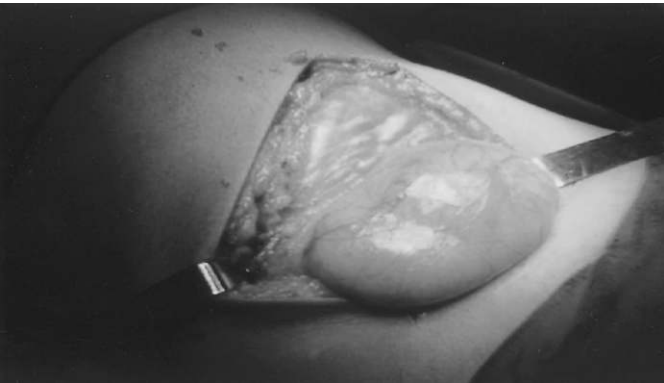

Fig. 5.

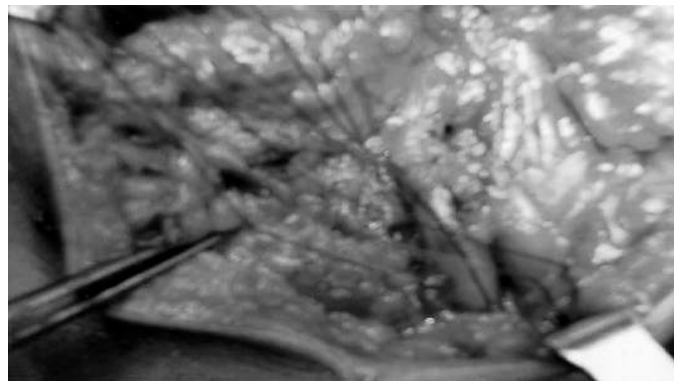


Fig. 8.

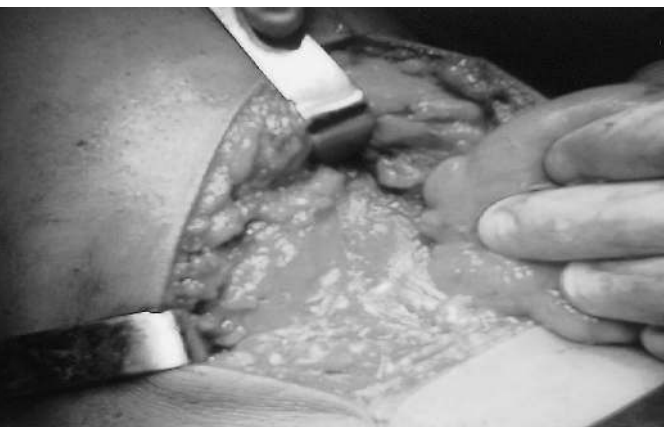

Fig. 6.




Fig. 9.

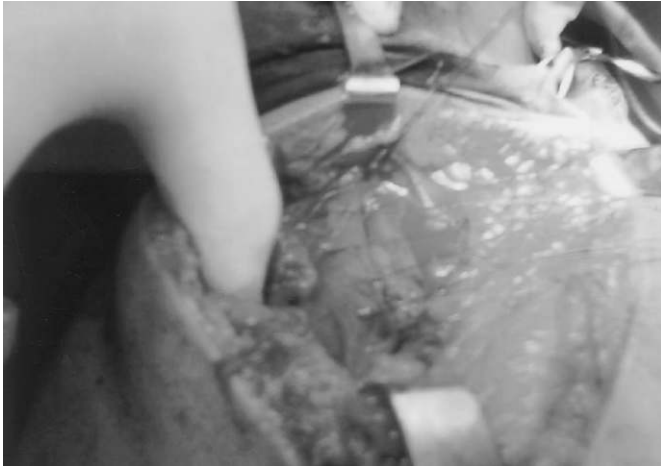

Fig. 10.

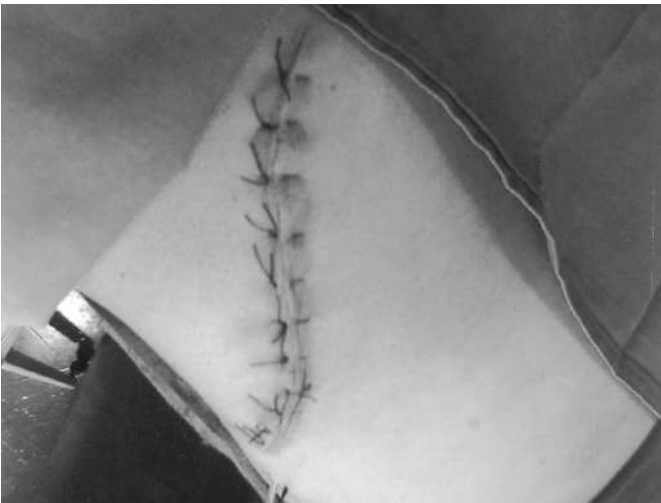

Fig. 11.

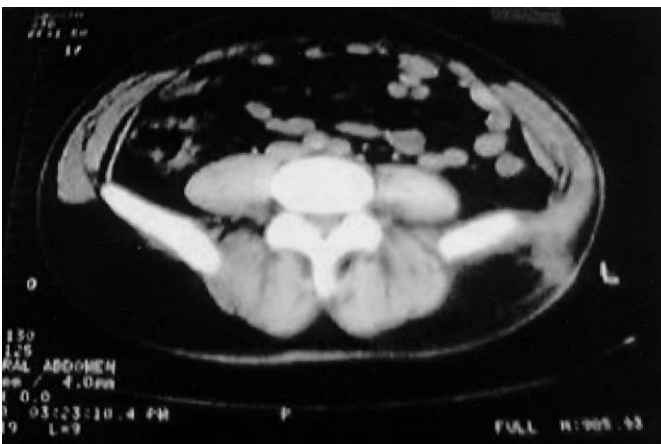

Fig. 12.

Il paziente è stato dimesso in 3^a giornata. La TAC successiva eseguita il 4/7/02 ha evidenziato una completa ricostruzione della parete della regione lombare sinistra (Fig. 12).

Conclusioni

Ci è parso utile segnalare con questa breve nota, la rarità del caso e l'importanza che riveste l'esame clinico condotto in modo accurato e scrupoloso, strumento ancora oggi fondamentale nella diagnosi di ernia lombare. Infatti per l'ernia lombare in particolare, l'attività lavorativa svolta dal paziente e il trauma (fratture del femore sinistro con accorciamento dell'arto) con i conseguenti vizi di atteggiamento posturale possono aver contribuito al manifestarsi dell'ernia.

Riassunto

Gli Autori descrivono un caso, raro, di ernia lombare di Petit, ne illustrano gli aspetti anatomo-chirurgici e diagnostici, sottolineando l'importanza di un accurato esame clinico per una corretta diagnosi. Parola chiave: ernia lombare di Petit.

Bibliografia

- 1) Dowd C.N.: *Congenital lumbar hernia at the Triangle of Petit*". Ann Surg, 1907; 45, 245.
- 2) Gallone L.: *Patologia Chirurgica*, II, 153, Casa ed. Ambrosiana, Milano.
- 3) Paletto E.: *Trattato di tecnica chirurgica*, V, 77, UTET, Torino.
- 4) Petit J.L.: *Traité de maladies chirurgicales et operation*, 2, 256; 1783.
- 5) Li Causi G.: *Studi sulla regione lombare laterale*. Nota II. *Il tetragono lombare di Grynfeldt*.
- 6) Pinna C.D.: *L'ernia lombare (illustrazione di un caso ed aggiornamento)*. Chir Ita, 1952; 6, 443.
- 7) Testut L., Jacob O.: *Trattato di Anatomia Topografica*, II, 402, Utet, Torino.
- 8) Thorek M.: *Lumbar Hernia*, J Int Coll Surg, 1950; 14, 367.
- 9) Thorek M.: *Deux cas de Hernie Lombarre*, Mem Acad, Chir, 78, 255.
- 10) Vannozzi I.: *L'ernia lombare: contributo anatomo-clinico*, Min Chir, 1961; 16(8), 511.

Autore corrispondente:

Dott. Gennaro DE MARCO
Regione Campania ASL CE/2
P.O. "S.G. Moscati", U.O.C. di Chirurgia Generale
via Gramsci, 10
81031 AVERSA (CE)