

Colecistostomia percutanea e concomitante papilloplastica in paziente anziana ad alto rischio chirurgico.



Ann. Ital. Chir., 2009; 80: 479-481

Caso clinico.

Francesco Milone*, Marco Milone*, Marcello Bellini*, Giuseppe Salvatore*, Ciro De Martino*, Pietro Venetucci**, Mario Quarantelli**, Vittorio Iaccarino**

Università degli Studi di Napoli "Federico II", Italia

* Dipartimento di Chirurgia, Ortopedia, Microchirurgia e Riabilitazione - Area Funzionale di Chirurgia Generale

** Dipartimento di Diagnostica per Immagini e Radioterapia - Area Funzionale di Radiologia Cardiovascolare ed Interventistica

Percutaneous cholecystostomy and papilloplasty in elderly high-risk patient. Case report.

When acute cholecystitis is suspected in a very high-risk patient, percutaneous cholecystostomy should be considered as a safe and effective temporary management of patients with gallstones. Whenever possible, percutaneous cholecystostomy should be followed by laparoscopic cholecystectomy. In elderly patients who are inappropriate surgical candidates because of severe concomitant systemic diseases, less invasive treatments may prevent recurrence. Our experience shows the feasibility of percutaneous cholecystostomy to achieve an effective treatment of acute cholecystitis in surgical high-risk patients with a physiologic biliary drainage of gallstones in duodenum to prevent recurrence. Moreover we demonstrated the feasibility of a concomitant percutaneous treatment of biliary disease.

KEY WORDS: Acute cholecystitis, Cholecystostomy, Percutaneous biliary drainage.

Introduzione

I pazienti anziani con colecistiti acute sono frequentemente considerati ad alto rischio chirurgico per la severità della colecistite e le comorbidità spesso numerose. La colecistostomia percutanea, in questi pazienti, e in tutti i pazienti ad alto rischio, è ritenuto un trattamento sicuro, semplice ed efficace¹. La colecistostomia percutanea può essere considerata il management temporaneo di una colecistite acuta litiasica o l'alternativa terapeutica, eventualmente in combinazione con altre procedure interventistiche, nei pazienti non candidabili neppure in elezione all'intervento chirurgico^{2,3}. Presentiamo la nostra personale esperienza in una paziente anziana ad alto rischio e non candidabile ad intervento chirurgico,

che è stata sottoposta a colecistostomia e successiva papilloplastica per via percutanea per colecistite acuta litiasica e la coledocolitiasi concomitante.

Caso clinico

Paziente di 83 anni, donna, si presentava alla nostra osservazione per intenso dolore addominale di tipo spastico in ipocondrio destro e febbre (T.C.: 38.1 °C).

La paziente era affetta da diabete mellito tipo 2 in trattamento insulinico, cardiopatia ischemica cronica (già sottoposta a due bypass aorto-coronari ed attualmente in terapia farmacologica, tra l'altro, con antiaggreganti), epatopatia cronica HCV correlata, arteriopatia cronica ostruttiva degli arti inferiori ed ipertensione arteriosa in trattamento farmacologico.

All'esame obiettivo dell'addome si apprezzava punto cistico dolente e Murphy positivo; l'esame emocromocitometrico evidenziava leucocitosi neutrofila (16.000 globuli bianchi con 85.5% di neutrofili).

Pervenuto in Redazione Settembre 2009. Accettato per la pubblicazione Novembre 2009.

Per corrispondenza: Dott. Marco Milone, Viale Raffaello, 15 80129 Napoli (e-mail: milone.marco@alice.it).

La valutazione ecografica confermava il sospetto clinico di colecistite acuta litiasica, complicata da raccolta ascessuale pericolecistica. La paziente, sottoposta a valutazione collegiale con i colleghi cardiologi ed anestesisti, veniva giudicata non candidabile ad un intervento di colecistectomia, né in urgenza, né in elezione per l'età e le numerose patologie concomitanti.

Veniva quindi sottoposta a colecistostomia e drenaggio di una concomitante raccolta ascessuale con l'effettuazione di una minilaparotomia in anestesia locale. Tale trattamento risultava efficace con una risoluzione del quadro clinico in terza giornata post-operatoria ed asportazione dei tubi di drenaggio a trenta giorni dall'intervento.

Tuttavia dopo due mesi la paziente tornava nuovamente alla nostra osservazione per dolore in ipocondrio destro, febbre (T.C.: 37.3 °C), leucocitosi neutrofila (13.000 globuli bianchi con 87.1% di neutrofili) e fistola bilio-cutanea a bassa portata (circa 100 cc di materiale sieropurulento nelle 24 ore). La TC addome con somministrazione di mezzo di contrasto in vena rilevava la presenza di colecisti litiasica ed a pareti ispessite e la simultanea presenza di una raccolta ascessuale a pareti iperemiche con associata diffusa disomogeneità del cellulare lasso periferico, in parte fluida e in parte fibrotica, provvista di tramite fistoloso che attraversa il piano muscolo-fasciale ed il sottocutaneo in corrispondenza dell'ipocondrio destro. Veniva, dunque, praticata sotto controllo TC colecistostomia per via percutanea e concomitante fistulografia con visualizzazione di lacerazione peri-infundibolare della colecisti con il tratto fistoloso sottocutaneo in sede sottoepatica. Tale tramite fistoloso veniva drenato con pig-tail 8.5 F.

Altrettanto rapida è stata la risoluzione del quadro clinico e il controllo radiologico a sette giorni dalla precedente procedura interventistica rilevava integrità del-

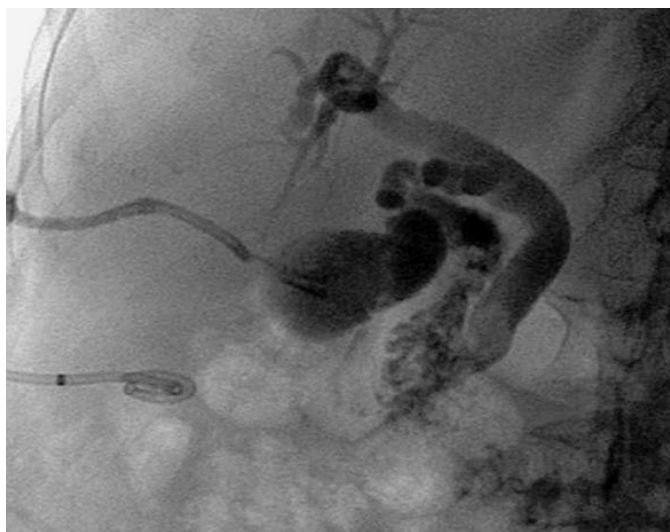

Fig. 1: Colangiografia transepatica: calcolo nel coledoco distale e dilatazione del coledoco e delle vie biliari intraepatiche.

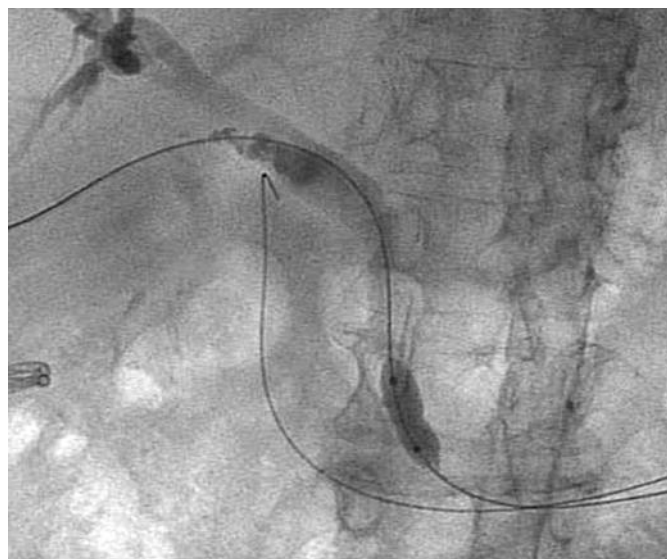


Fig. 2: Papilloplastica con palloncino da 9 mm.

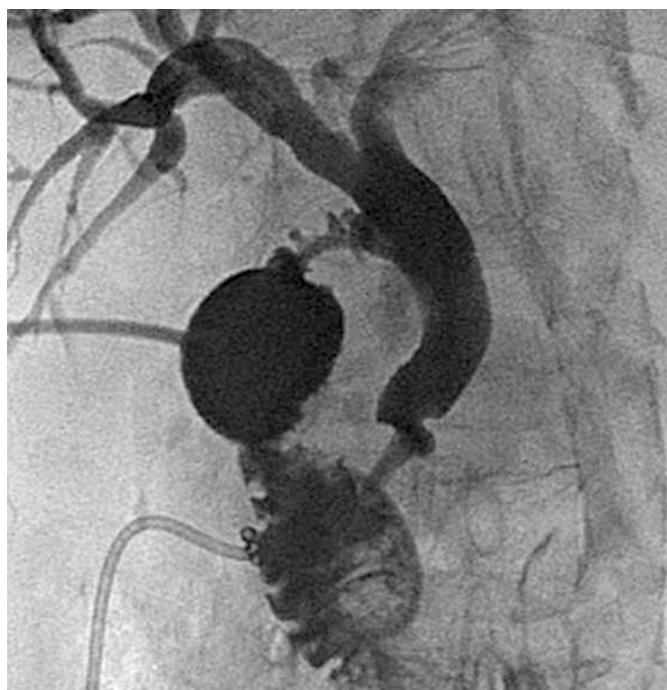


Fig. 3: Controllo post-ablazione del calcolo e cateterizzazione trans-colecistica con catetere 10.5 F.

la parete colecistica e quindi mancata visualizzazione del tramite fistoloso. Nuovamente, a distanza di 40 giorni, recidivava la fistola colecisto-cutanea ed il controllo radiologico con mezzo di contrasto poneva in evidenza la presenza di dotto cistico e i dotti biliari intra-extra epatici dilatati per la presenza di calcolo nel coledoco distale causa dell'ipertensione biliare e quindi della mancata risoluzione del quadro clinico (Fig. 1). Si è proceduto quindi a cateterizzazione tramite

colecistostomia percutanea del dotto cistico e della via biliare fino al duodeno. Successivamente si è praticata papilloplastica con palloncino da 9 mm di diametro (Fig. 2). Il controllo radiologico successivo ha dimostrato la discesa del calcolo in duodeno. Si è introdotto, quindi, catetere di drenaggio, 10.5 F, per via trans-colecisti fino in duodeno (Fig. 3) ablati poi a distanza di quindici giorni e con risoluzione rapida della quadro clinico. Attualmente, a distanza di 10 mesi la paziente risulta asintomatica e non sono intercorsi ulteriori recidive.

Discussione e Conclusioni

La colecistectomia, laparoscopica o convenzionale, è il trattamento standard per le colecistiti acute litiasiche o non litiasiche, con un tasso di mortalità inferiore allo 0.8%⁴. Contrariamente, il tasso di mortalità aumenta al 14-19% nei pazienti anziani e ad alto rischio chirurgico (5). Recentemente, in tali pazienti, la colecistostomia percutanea è divenuta una valida alternativa terapeutica. Il razionale della colecistostomia si basa, infatti, sulla capacità di drenare e quindi decomprimere l'albero biliare permettendo il controllo dello stato infiammatorio (colecistite acuta) e di conseguenza la guarigione clinica in breve tempo⁶. Tuttavia il tasso di ricorrenza della colecistite acuta è riportato approssimativamente al 25%⁷. Dunque è opportuna la profilassi di questi ricorrenti episodi di colecistiti acute dopo colecistostomia. Quando possibile la colecistostomia dovrebbe essere seguita da una colecistectomia laparoscopica. Infatti, nei pazienti non particolarmente ad alto rischio una colecistectomia in elezione può essere praticata in sicurezza quando la colecistostomia ha risolto la colecistite acuta e permesso quindi il miglioramento delle condizioni generali^{2,7}. Nei pazienti, invece, anziani e non candidabili all'intervento chirurgico per le severe comorbidity, un trattamento meno invasivo è indicato per la prevenzione di eventuali recidive. In letteratura è menzionata la possibilità del drenaggio a lungo termine⁸ e in sporadici casi clinici o personali esperienze la colecisto-litotrixxia^{9,10}. La nostra esperienza dimostra la possibilità di una gestione a lungo termine della colecistite acuta e delle eventuali possibili recidive tramite l'effettuazione di una papilloplastica volta al drenaggio fisiologico in duodeno delle presenti formazioni litiasiche. Tale procedura consente inoltre il trattamento concomitante di un eventuale patologia a carico dell'albero biliare, sia questa di natura litiasica, come avvenuto nella nostra esperienza, o di natura neoplastica tramite l'eventuale e addizionale posizionamento di drenaggi o endoprotesi.

Riassunto

La colecistostomia percutanea è ritenuta un trattamento sicuro, semplice ed efficace nella gestione delle colecistiti acute in pazienti ad alto rischio. Quando possibile la colecistostomia dovrebbe essere seguita da una colecistectomia laparoscopica. Nei pazienti, invece, anziani e non candidabili all'intervento chirurgico per le severe comorbidity, un trattamento meno invasivo è indicato per la prevenzione di eventuali recidive. La nostra esperienza dimostra la possibilità di una gestione a lungo termine della colecistite acuta e delle eventuali possibili recidive tramite l'effettuazione di una papilloplastica volta al drenaggio fisiologico in duodeno delle presenti formazioni litiasiche e la concomitante gestione di eventuali patologie a carico dell'albero biliare.

Bibliografia

- 1) Masanori S, Makoto T, Yutaka A: *Is Percutaneous Cholecystostomy the Optimal Treatment for Acute Cholecystitis in the Very Elderly?* World J Surg, 1998; 22, 459-63.
- 2) Weschbillig MP, Pessaux P, Lebigot J, Lermite E, Aube C, Brehant O, Hamy A, Arnaud JP: *Percutaneous Cholecystostomy for high-risk patients with acute cholecystitis*. Surg Endosc 2005; 19:1256-259.
- 3) Van Overhagen H, Meyers H, Tilanus HW, Jeekel J, Lameris JS: *Percutaneous cholecystostomy for patients with acute cholecystitis and an increased surgical risk*. Cardiovasc Intervent Radiol 1996; 19:72-76.
- 4) McSherry CK: *Cholecystectomy: The gold standard*. Am J Surg 1989; 158:174-78.
- 5) Houghton PW, Jenkison LR, Donaldson LA: *Cholecystectomy in the elderly: A prospective study*. Br J Surg, 1985; 72:229-22.
- 6) Boggi U, Di Candio G, Campatelli A, Oleggini M, Pitribissa A, Filipponi F, Bellini R, Massotta D: *Percutaneous cholecystostomy for acute cholecystitis in critically ill patients*. Hepato-gastroenterology, 1999; 46:112-25.
- 7) Van Steenberghe W, Ponette E, Marchal G, Pelemans W, Aert R, Fevery J, De Groote J: *Percutaneous transhepatic cholecystostomy for acute complicated cholecystitis in elderly patients*. Am J Gastroenterol 1990; 83:1363-369.
- 8) Boland GW, Lee MJ, Leung J, Mueller PR: *Percutaneous cholecystostomy in critically ill patients: Early response and final outcome in 82 patients*. Am J Roentgenol 1994; 163:339-42.
- 9) Inui K, Nakazawa S, Naito Y, Kimoto E, Yamao K: *Non surgical treatment of cholecystolithiasis with percutaneous cholecystolithiasis with percutaneous cholecystoscopy*. Am J Gastroenterol, 1988; 1124-127.
- 10) Wong SKH, Yu SCH, Lam H, Chun SSC: *Percutaneous cholecystostomy and endoscopic cholecystolithotripsy in the management of acute cholecystitis*. Surg Endosc, 1999; 13:48-52.

